

<表 2> 臓器別診断基準

2018 自己免疫性膵炎臨床診断基準

A. 診断項目

I. 膵腫大：

- a. びまん性腫大 (diffuse)
- b. 限局性腫大 (segmental/focal)

II. 主膵管の不整狭細像：

- a. ERP
- b. MRCP

III. 血清学的所見

高 IgG4 血症 (≥ 135 mg/dl)

IV. 病理所見

- a. 以下の①～④の所見のうち，3 つ以上を認める.
- b. 以下の①～④の所見のうち，2 つを認める.
- c. ⑤を認める.

①高度のリンパ球，形質細胞の浸潤と，線維化

②強拡大視野当たり 10 個を超える IgG4 陽性形質細胞浸潤

③花筵状線維化 (storiform fibrosis)

④閉塞性静脈炎 (obliterative phlebitis)

⑤ EUS—FNA で腫瘍細胞を認めない.

V. 膵外病変：硬化性胆管炎，硬化性涙腺炎・唾液腺炎，後腹膜線維症，腎病変

a. 臨床的病変

臨床所見および画像所見において，膵外胆管の硬化性胆管炎，硬化性涙腺炎・唾液腺炎 (Mikulicz 病)，後腹膜線維症あるいは腎病変と診断できる.

b. 病理学的病変

硬化性胆管炎，硬化性涙腺炎・唾液腺炎，後腹膜線維症，腎病変の特徴的な病理所見を認める.

VI. ステロイド治療の効果

専門施設においては，膵癌や胆管癌を除外後に，ステロイドによる治療効果を診断項目に含むこともできる. 悪性疾患の鑑別が難しい場合は超音波内視鏡下穿刺吸引 (EUS—FNA) 細胞診は必須で (上記 IVc)，病理学的な悪性腫瘍の除外診断なく，ステロイド投与による安易な治療的診断は避けるべきである. したがって VI は IVc を包括している.

B. 診断

I. 確診

①びまん型

Ia+<III/IVb/V (a/b) >

②限局型

Ib+IIa+<III/IVb/V (a/b) >の2 つ以上

または

Ib+IIa+<III/IVb/V (a/b) >+VI

または

Ib+IIb+<III/V (a/b) >+IVb+VI

③病理組織学的確診

IVa

II. 準確診

限局型 : Ib+IIa+<III/IVb/V (a/b) >

または

Ib+IIb+<III/V (a/b) >+IVc

または

Ib+<III/IVb/V (a/b) >+VI

III. 疑診*

びまん型 : Ia+I (I a/b) +VI

限局型 : Ib+I (I a/b) +VI

疑診* : わが国では極めてまれな2型の可能性もある.

A. 診断項目

I. 肝内/肝外胆管狭窄像：

- a. ERC
- b. MRCP

II. 胆管壁肥厚像：

- a. EUS/IDUS
- b. CT/MRI/US

III. 血清学的所見

高 IgG4 血症 ($\geq 135\text{mg/dl}$)

IV. 病理所見

- a. i), ii), v) を認める。
- b. v) を認める。
- c. i), ii), v) の全てと iii), iv) の少なくとも一つを認める。
 - i) 高度のリンパ球、形質細胞の浸潤と、線維化
 - ii) 強拡大視野当たり 10 個を超える IgG4 陽性形質細胞浸潤
 - iii) 花筵状線維化 (storiform fibrosis)
 - iv) 閉塞性静脈炎 (obliterative phlebitis)
 - v) 腫瘍細胞を認めない。

V. 胆管外病変：

- a. 1 型自己免疫性膵炎
- b. IgG4 関連涙腺・唾液腺炎 (Mikulicz 病)、IgG4 関連後腹膜線維症、IgG4 関連腎臓病

VI. ステロイド治療の効果

専門施設においては、膵癌や胆管癌を除外後に、ステロイドによる治療効果を診断項目に含むこともできる。悪性疾患の鑑別が難しい場合胆管生検や胆汁細胞診は必須で、病理学的な悪性腫瘍の除外診断なく、ステロイド投与による安易な治療的診断は避けるべきである。したがって VI は IVb を包括している。

ステロイド治療開始後 2 週間以内に ERC または MRCP にて 1 回評価を行い、効果が得られなければ、病理診断を含めて再検査を考慮する。

B. 診断

確診、準確診を IgG4 関連硬化性胆管炎とする。

I. 確診

①Vaあり

胆管像分類 Types 1, 2 Ia/b + IIa/b+III/VI

胆管像分類 Types 3, 4 Ia + IIa + IVb+III/VI

②Vaなし

胆管像分類 Types 1, 2, 3, 4 Ia + IIa + III + IVa/ VI

③病理組織学的確診

IVc を認める。

II. 準確診

① Va あり

胆管像分類 Types 1, 2 Ia/b + IIa/b

胆管像分類 Types 3, 4 Ia + IIa + IVb
Ia/b + IIb + VI

② Vaなし

胆管像分類 Types 1, 2, 3, 4 Ia + IIa + IVa

Ia + IIa + III + IVb

Ib + IIa + III + VI

III. 疑診

① Va あり

胆管像分類 Types 3, 4 Ia/b + IIa

Ib + IIb + III

② Vaなし

胆管像分類 Types 1, 2, 3, 4 Ia + IIa + III/ Vb/ VI

Ib + IIb + III + VI

+ ; かつ, / ; または

*胆管像分類 Type1,2,3,4 は解説の 1c を参照のこと。

A. 診断項目

1. 涙腺，耳下腺あるいは顎下腺の腫脹を持続性（3ヶ月以上）に認める。
 - a. 対称性，2ペア以上
 - b. 1箇所以上
2. 血清学的に高IgG4血症（135 mg/dl 以上）を認める.
3. 涙腺あるいは唾液腺生検組織*に著明な IgG4 陽性形質細胞浸潤（IgG4 陽性/IgG 陽性細胞が 40%以上，かつ IgG4 陽性形質細胞が 10/hpf をこえる）を認める.

B. 診断

項目 1a+項目 2 または項目 3 を満たすもの，ないしは項目 1b+項目 2 +項目 3 を満たすものを確診とする.

全身性 IgG4 関連疾患の部分症であり，多臓器病変を伴うことも多い. 鑑別疾患に，サルコイドーシス，多中心性 Castleman 病，多発血管炎性肉芽腫症，悪性リンパ腫，癌などがあげられる. 従って，項目 1a+項目 2 で確診とされる場合も可能であれば生検を施行することが望ましい.

（注釈*）生検組織には口唇腺を含む

A. 診断項目

1. 尿所見，腎機能検査に何らかの異常を認め，血液検査にて高 IgG 血症，低補体血症，高 IgE 血症のいずれかを認める。
2. 画像上特徴的な異常所見（びまん性腎腫大，腎実質の多発性造影不良域，単発性腎腫瘤（hypovascular），腎盂壁肥厚病変）を認める。
3. 血液学的に高 IgG4 血症（135 mg/dL 以上）を認める。
4. 腎臓の病理組織学的に以下の 2 つの所見を認める。
 - a. 著明なリンパ球，形質細胞の浸潤を認める。ただし，IgG4 陽性形質細胞が IgG4/IgG 陽性細胞比 40 %以上，あるいは 10/hpf を超える。
 - b. 浸潤細胞を取り囲む特徴的な線維化を認める。
5. 腎外病変
 - a. 腎臓以外の臓器の病理組織学的に著明なリンパ球，形質細胞の浸潤と線維化を認める。ただし，IgG4 陽性形質細胞が IgG4/IgG 陽性細胞比 40 %以上かつ 10/hpf を超える。
 - b. 腎臓以外の臓器において以下の臨床・画像所見のいずれかを認める
 - 1) 両側涙腺腫脹
 - 2) 両側顎下腺あるいは両側耳下腺腫脹
 - 3) 1 型自己免疫性腭炎に合致する画像所見
 - 4) 後腹膜線維症の画像所見

B. 診断

I. 確診

- 1 + 3 + 4a + 4b
- 2 + 3 + 4a + 4b
- 2 + 3 + 5a
- 1 + 3 + 4a + 5a or 5b
- 2 + 3 + 4a + 5b

II. 準確診

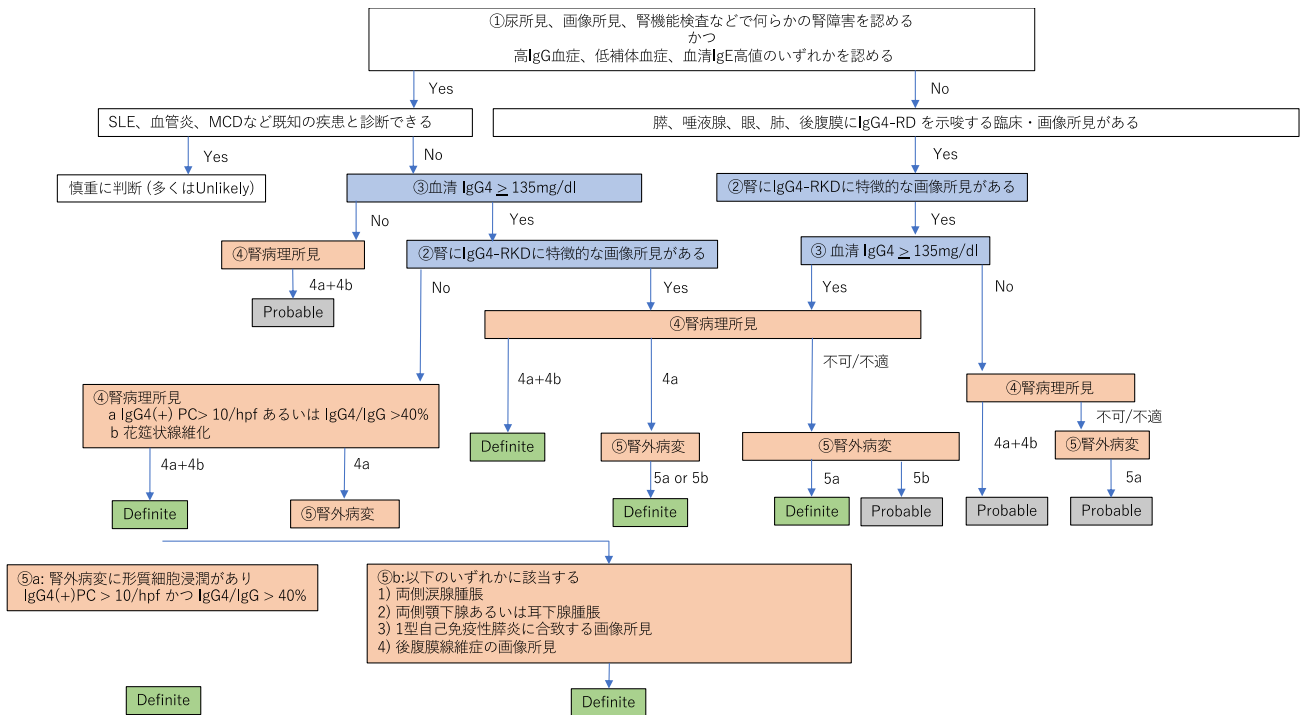
- 1 + 4a + 4b
- 2 + 4a + 4b
- 2 + 5a
- 2 + 3 + 5b

III. 疑診

- 1 + 3
- 2 + 3
- 1 + 4a
- 2 + 4a
- 2 + 5b

付記

1. 臨床上鑑別を要する疾患をあげる。ANCA 関連血管炎、多中心性キャッスルマン病、悪性リンパ腫、extramedullary plasmacytoma など
2. 画像診断において鑑別を要する疾患をあげる。悪性リンパ腫、腎癌（尿路上皮癌など）、腎梗塞、腎盂腎炎（稀に多発血管炎性肉芽腫、サルコイドーシス、癌の転移など）



IgG4 関連腎臓病の診断のアルゴリズム

2015 IgG4 関連呼吸器疾患診断基準

A. 診断基準

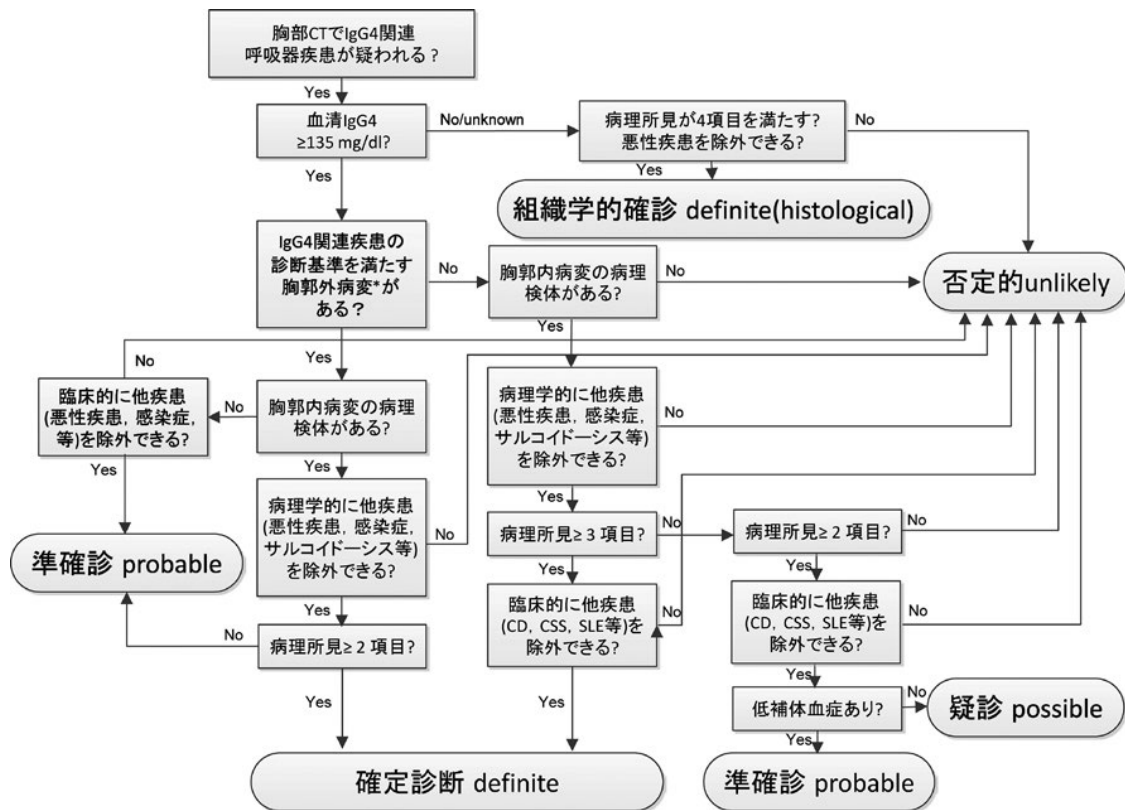
1. 画像所見上, 下記の所見のいずれかを含む胸郭内病変を認める
肺門縦隔リンパ節腫大, 気管支壁/気管支血管束の肥厚
小葉間隔壁の肥厚, 結節影, 浸潤影, 胸膜病変
2. 血清 IgG4 高値 (135 mg/dl 以上) を認める
3. 病理所見上, 呼吸器の組織において以下の①～④の所見を認める
a : 3 項目以上, b : 2 項目
 - ① 気管支血管束周囲, 小葉間隔壁, 胸膜などの広義間質への著明なリンパ球, 形質細胞の浸潤
 - ② IgG4/IgG 陽性細胞比 > 40%, かつ IgG4 陽性細胞 > 10 cells/HPF
 - ③ 閉塞性静脈炎, もしくは閉塞性動脈炎
 - ④ 浸潤細胞周囲の特徴的な線維化*
4. 胸郭外臓器にて, IgG4 関連疾患の診断基準を満たす病変# がある
(参考所見) 低補体血症
* 自己免疫性膵炎診断基準の花筵状線維化に準ずる線維化所見
硬化性涙腺炎・唾液腺炎, 自己免疫性膵炎, IgG4 関連硬化性胆管炎, IgG4 関連腎臓病, 後腹膜線維症

B. 診断

1. 確定診断 (definite) : 1+2+3a, 1+2+3b+4
組織学的確定診断 [definite (histological)] : 1+3- ①～④すべて
2. 準確定診断 (probable) : 1+2+4, 1+2+3b+参考所見
3. 疑診 (possible) : 1+2+3b

C. 鑑別疾患

Castleman 病 (plasma cell type), 膠原病関連肺疾患, granulomatosis with polyangiitis (Wegener 肉芽腫症), eosinophilic granulomatosis with polyangiitis (Churg-Strauss 症候群), サルコイドーシス, 呼吸器感染症, Rosai-Dorfman 病, inflammatory myofibroblastic tumor, 悪性リンパ腫, 肺癌 など.



IgG4 関連呼吸器疾患の診断のアルゴリズム

2018 IgG4 関連大動脈周囲炎/動脈周囲炎、後腹膜線維症の診断基準（診断の指針）

A. 診断項目

1. CT による画像診断において、以下のような所見を認める。
 - a. 動脈壁（外膜側）の肥厚性病変（多くは全周性）^{*1,2,3,4}、もしくは周囲軟部濃度腫瘍
 - b. 腎盂から尿管壁にかけての肥厚性病変^{*5}
 - c. 骨盤内後腹膜の板状軟部影（主に両側性）
2. 血液学的に高 IgG4 血症（135mg/dL 以上）を認める.
3. 病理組織学的に、以下の①～④の組織所見のうち、
 - a. ①②③もしくは①②④を認める.
 - b. ①②のみを認める.

①著明なリンパ球・形質細胞浸潤と線維化^{*6,7,8}

②IgG4 陽性形質細胞の著明な浸潤
生検検体：IgG4 陽性形質細胞数>10 個/hpf かつ IgG4/IgG 比>40%
切除検体：陽性細胞数>30 個/hpf、IgG4/IgG 比>40%かつ陽性細胞のびまん性分布

③花筵状線維化（storiform fibrosis）

④閉塞性静脈炎（obliterative phlebitis）
4. 他臓器（涙腺・眼病変、唾液腺、膵臓、胆管、腎臓、もしくは肺）に包括診断基準、あるいは、各臓器の特異的診断基準の確診に合致する所見を認める.

B. 診断

1. 確診 1(a/b/c)+3a あるいは 1(a/b/c)+2+4
2. 準確診 3a あるいは 1(a/b/c)+3b あるいは 1(a/b/c)+4
3. 疑診 3b あるいは 1(a/b/c)+2

*1 大血管では内腔の狭小化を伴わないが、中型動脈（冠動脈など）では狭窄小化を伴うことがある。

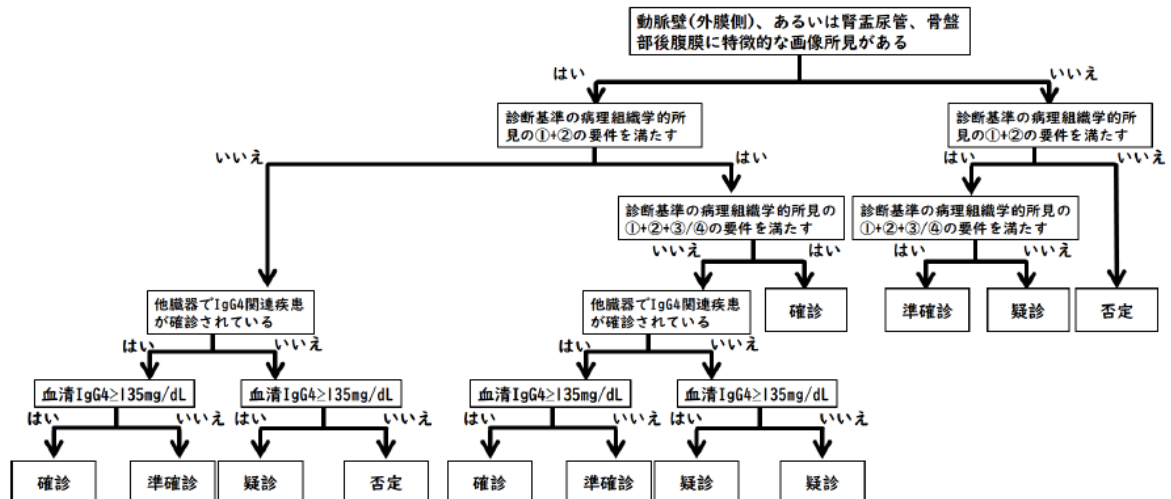
*2 血管腔拡張（動脈瘤）を伴う場合と伴わない場合がある。

*3 動脈硬化や血管壁の解離、感染性病変（細菌性、結核、梅毒など）、血管炎、悪性リンパ腫、固形癌、Erdheim-Chester 病など他の病態による血管壁の変化で説明できる場合を除外する。

*4 大動脈～総腸骨動脈～内腸骨動脈および中型動脈（冠動脈、上腸間膜動脈や脾動脈など）の大動脈からの一次/二次分枝)に好発する。

*5 腎盂および上部尿管に好発する。

- *6 動脈では外膜主体の炎症である。ただし、胸部大動脈では中膜炎が高度の場合がある
- *7 組織像は、典型例では線維化は花むしろ状で閉塞性静脈炎を伴う。閉塞性静脈炎の同定はElastica van Gieson 染色標本での確認が推奨される。
- *8 壊死、肉芽腫、好中球浸潤は通常見られない所見であり、見られる際は上記の組織所見の基準を満たしたとしても慎重な判断を要す。



IgG4 関連大動脈周囲炎/動脈周囲炎、後腹膜線維症の診断のためのフローチャート

2016 IgG4 関連眼疾患診断基準

A. 診断項目

1. 画像所見で涙腺腫大, 三叉神経腫大, 外眼筋腫大のほか, さまざまな眼組織に腫瘤, 腫大, 肥厚性病変がみられる
2. 病理組織学的に著明なリンパ球と形質細胞の浸潤がみられ, 時に線維化がみられる. IgG4 陽性の形質細胞がみられ, IgG4(+)/IgG(+)細胞比が 40%以上, または IgG4 陽性細胞数が強拡大視野 (×400) 内に 50 個以上, を満たすものとする. しばしば胚中心がみられる
3. 血清学的に高 IgG4 血症を認める (>135 mg/dL)

B. 診断

確定診断群 (definite) : 1) + 2) + 3)

準診断群 (probable) : 1) + 2)

疑診群 (possible) : 1) + 3)

C. 鑑別疾患

Sjögren 症候群, リンパ腫, サルコイドーシス, 多発性血管性肉芽腫症, 甲状腺眼症, 特発性眼窩炎症, 細菌・真菌感染による涙腺炎や眼窩蜂巣炎.

注意 ; Mucosa-associated lymphoid tissue (MALT) リンパ腫は IgG4 陽性細胞を多く含むことがあり, 慎重な鑑別が必要.

2021 IgG4 関連甲状腺疾患診断基準

A. 診断項目

- I. 甲状腺腫大
- II. 甲状腺エコーでの低エコー域
- III. 血清 IgG4 値の上昇 (≥ 135 mg/dL)
- IV. 甲状腺病変における病理組織学的所見：
甲状腺における顕著なリンパ球・形質細胞の浸潤と線維化
(IgG4⁺ 形質細胞 >20 /HPF、IgG4⁺/IgG⁺ 形質細胞比 $>30\%$)
- V. 他臓器病変：
他臓器における顕著なリンパ球・形質細胞の浸潤と線維化 (IgG4⁺ 形質細胞
 >10 /HPF、IgG4⁺/IgG⁺ 形質細胞比 $>40\%$)

B. 診断

- 確定診 : I + II + III + IV
準確定診 : (I + II + IV) or (I + II + V)
疑診 : I + II + III

-
- IgG4 関連甲状腺疾患は、IgG4 甲状腺炎、リーデル甲状腺炎、IgG4 関連疾患に伴う甲状腺病変を含む。これらの疾患のオーバーラップが推定されている。
 - 以下の血清 IgG4 が上昇する疾患や IgG4 陽性形質細胞が浸潤する状態の鑑別が必要である：感染症、アレルギー疾患、悪性腫瘍、自己免疫疾患
 - IgG4 関連甲状腺疾患における甲状腺エコー所見は、重度の低エコー領域や無エコー域を含む。

2020 IgG4 関連下垂体炎診断基準

A. 診断項目

I. 主症候

1. 下垂体腫瘍性病変による局所症候または下垂体機能低下症による症候
2. 中枢性尿崩症による症候

II. 検査・病理所見

1. 血中下垂体前葉ホルモンの 1 つ以上の基礎値および標的ホルモン値の低下を認める
2. 下垂体前葉ホルモン分泌刺激試験における反応性の低下を認める
3. 中枢性尿崩症に合致する検査所見を認める (注 1)
4. 画像検査で下垂体のびまん性腫大または下垂体茎の肥厚を認める
5. 血清 IgG4 濃度の増加を認める (135mg/dl 以上) (注 2)
6. 下垂体生検組織において IgG4 陽性形質細胞浸潤を認める (注 3)
7. 他臓器病変組織において IgG4 陽性形質細胞浸潤を認める (注 4)

III. 参考所見

1. 中高年の男性に多い。
2. ステロイド治療が奏功する例が多いが、減量中の再燃や、他臓器病変 (注 4) が出現することがあるので注意が必要である

B. 診断

確実例 : I のいずれかと II の 1、2、4、6 または II の 3、4、6 を満たすもの。

ほぼ確実例 : I のいずれかと II の 1、2、4、7 または II の 3、4、7 を満たすもの。

疑い例 : I のいずれかと II の 1、2、4、5 または II の 3、4、5 を満たすもの。

(注 1) 続発性副腎機能低下症が存在する場合に仮面尿崩症を呈する場合がある。

(注 2) 135 mg/dl 以上。ステロイド投与により低下することがあり投与前に測定することが望ましい。血清 IgE 濃度が増加することがある。

(注 3) IgG4 陽性形質細胞が 10/HPF を超える、または IgG4/IgG 陽性細胞比 40%以上。

(注 4) 後腹膜線維症、間質性肺炎、自己免疫性睪炎、涙腺唾液腺炎などの臓器病変が多く認められる。